

REKONŠTRUKCIA HORNEJ KAPSULY RAMENNÉHO KLĽBU TRANSFEROM ŠĽACHY BICEPSU

Superior capsular reconstruction of the shoulder using biceps tendon transfer

Martin HAMAR¹, Jozef ČANIGA², Roman VÁHOVSKÝ², Tomáš HEGER², Miroslav KILIAN²

¹Oddelenie úrazovej chirurgie Nemocnica Agel, Levice.

²Klinika úrazovej chirurgie UNB a SZU, Bratislava, prednosta Dr.h.c. prof. MUDr. P. Šimko, PhD.

Abstrakt

Úvod. Rekonštrukcia hornej kapsuly (SCR) ramenného klbu je chirurgická technika, ktorá sa používa na obnovenie stability klbu v prípadoch, keď poškodenie rotátorovej manžety nie je možné opraviť. Cieľom tejto techniky je zabrániť proximálnej migrácii humeru, čo vedie k zlepšeniu funkcie ramena. Jednou z možností, ako túto stabilitu obnoviť, je využitie biologického grafu z dlhej hlavy bicepsu (LHBT). V tejto práci sa zameriavame na popis SCR pomocou transpozície LHBT, ktorá má v porovnaní s inými metódami výhodu v jej dostupnosti.

Materiál a metóda. Medzi Januárom 2023 a Marcom 2024 sme prospektívne vyhodnotili 9 pacientov s masívnou trhlinou manžety. Skupinu tvorilo 7 mužov a 2 ženy. Priemerný vek pacientov bol 59 rokov (od 54 do 65). Títo pacienti podstúpili artroskopickú operáciu s transferom dlhej hlavy bicepsu. Priemerný čas operácie bol 65 minút (od 48 do 72 minút). Hodnotenie pacientov prebehlo pred operáciou a 6 mesiacov po nej, pričom sa použilo VAS skóre na meranie bolesti a UCLA skóre na hodnotenie funkčného rozsahu klbu. Minimálna doba sledovania bola 6 mesiacov.

Výsledky. Pred operáciou bolo priemerné VAS skóre 7 (v rozmedzí od 6 do 8), zatiaľ čo po 6 mesiacoch od operácie sa priemerné VAS skóre znížilo na 2,3 (v rozmedzí od 1 do 4). Priemerné skóre UCLA pred operáciou bolo 10,2 (od 7 do 11), zatiaľ čo po 6 mesiacoch sa zvýšilo na 29,5 (v rozmedzí od 22 do 34). Priemerný rozsah abdukcie pred operáciou bol 43,8° (v rozmedzí od 30° do 90°), zatiaľ čo po 6 mesiacoch sa zvýšil na 134,4° (v rozmedzí od 90° do 180°). U všetkých pacientov sme pozorovali signifikantné zlepšenie VAS skóre a UCLA skóre po operácii.

Záver. Rekonštrukcia hornej kapsuly pomocou dlhej hlavy bicepsu pri masívnych posterosuperiorných trhlínach rotátorovej manžety je účinná operačná technika, ktorá poskytuje klinicky dobré výsledky. Medzi hlavné výhody tejto metódy patrí jej relatívna jednoduchosť. Pre lepšie posúdenie dlhodobých výsledkov tejto techniky je však nevyhnutné vykonať dlhšie sledovanie pacientov a vyhodnotiť väčší počet prípadov (tab. 1, obr. 2, lit. 21). Text v PDF www.lekarsky.herba.sk.

KLÚČOVÉ SLOVÁ: trhlina rotátorovej manžety, šľacha dlhej hlavy bicepsu, suprakapsulárna rekonštrukcia. Lek Obz 2025, 74 (5): 195-199

Abstract

Background. Superior capsular reconstruction is a surgical technique for patients with massive, irreparable posterosuperior rotator cuff tears. The goal of this technique is to restore joint stability and prevent the proximal migration of the humeral head. One option for achieving this is the use of a long head of the biceps autograft. The biological superior capsular reconstruction using biceps transposition, described in this paper, can be a valuable option by utilizing an available graft.

Material and Methods. Between January 2023 and March 2024, we prospectively evaluated 9 patients with massive rotator cuff tears. The group consisted of 7 men and 2 women. The mean age of the patients was 59 years (range 54 to 65). These patients underwent arthroscopic surgery with long head of the biceps transfer. The mean duration of the surgery was 65 minutes (range 48 to 72 minutes). Patients were evaluated preoperatively and 6 months postoperatively using the VAS score to assess pain and the UCLA score to evaluate the functional range of motion. The minimum follow-up period was 6 months.

Results. Preoperatively, the mean VAS score was 7 (range 6 to 8), while 6 months postoperatively, the mean VAS score decreased to 2.3 (range 1 to 4). The mean UCLA score preoperatively was 10.2 (range 7 to 11), while after 6 months it increased to 29.5 (range 22 to 34). The mean abduction range preoperatively was 43.8° (range 30° to 90°), while after 6 months it increased to 134.4° (range 90° to 180°). We observed a significant improvement in both VAS and UCLA scores in all patients after surgery.

Conclusion. Superior capsular reconstruction using the long head of the biceps for massive posterosuperior rotator cuff tears is an effective surgical technique that provides clinically good results. One of the main advantages of this method is its relative simplicity. However, for a better assessment of the long-term outcomes of this technique, it is essential to conduct longer follow-up and evaluate a larger number of cases (Tab. 1, Fig. 2, Ref. 21). Text in PDF www.lekarsky.herba.sk.

KEY WORDS: rotator cuff tear, the long head of the biceps tendon, superior capsular reconstruction.

Lek Obz 2025, 74 (5): 195-199

Úvod

Masívne lézie rotátorovej manžety stále ostávajú diskutovanou problematikou aj napriek rozvoju rôznych

operačných techník. Definícia ne/rekonštruovateľnosti lézie rotátorovej manžety nie je úplne jasná. V praxi sa najčastejšie rekonštruovateľnosť definuje podľa

Goutalliera, ktorá vychádza z predpokladu zlyhania re-fixácie šľachy (až 92 %) v prípade tukovej atrofie 3. a 4. stupňa v kombinácii s dĺžkou šľachy menej ako 15 mm (1). Pri nerekonštruovateľných léziách rotátorovej manžety sa v odbornej literatúre popisuje viacero operačných možností (2,3,4). Jednou z možností je suprakapsulárna rekonštrukcia s použitím dlhej hlavy bicepsu (5,6). Šľacha bicepsu je po preťatí transferovaná na veľký hrbol, čím dochádza k stabilizácii hlavy ramennej kosti a zamedzeniu jej ďalšej proximalizácii (7, 8). Podmienkou je intaktná dlhá hlava bicepsu, intaktný m. subscapularis (alebo možnosť jeho primárnej sutury) a absencia artrózy ramenného kĺbu (9). Táto práca zhodnocuje použitie SCR rekonštrukcie s využitím autograftu dlhej hlavy bicepsu v prípade nerekonštruovateľných poranení manžety rotátorov.

Materiál a metodika

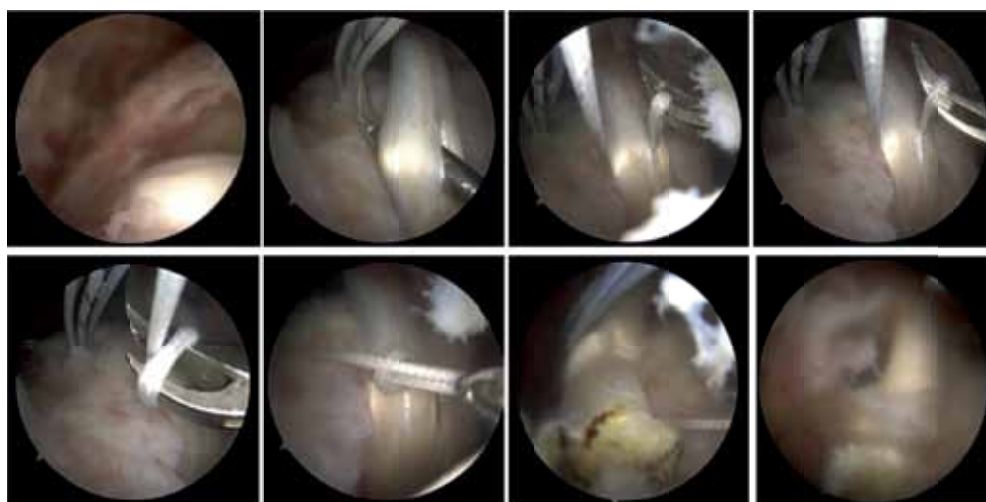
Od 1. 1. 2023 do 31. 5. 2024 sme artroskopicky ošetrili 62 pacientov s patológiou rotátorovej manžety. U 14 pacientov šlo o pórakový stav a u 48 pacientov o výsledok degenerácie. U 9 pacientov s degeneratívnou léziou manžety bola použitá technika suprakapsulárnej rekonštrukcie pomocou transferu dlhej hlavy bicepsu. Kritériom použitia tejto techniky bola absencia artrózy glenohumerálneho kĺbu, zachovanie pasívnej hybnosti a prítomnosť extra-rotácie. Na základe MR vyšetrenia bol zhodnotený stav rotátorovej manžety (rozsah tukovej degenerácie), stav m.subscapularis, stav dlhej hlavy bicepsu a pridružené patológie. Neporušenosť, prípadne rekonštruovateľné poranenie m.infraspinatus (pri prítomnej extrarotácii) a m.subscapularis neboli kontraindikáciou k SCR pomocou dlhej hlavy bicepsu. Do

štúdie neboli zaradení pacienti s rizikovými faktormi a stavy po artroskopických operáciách v minulosti.

Operačný výkon sa realizoval v beach chair polohe v celkovej anestézii. Po príprave operačného poľa sa štandardne používala zadná, predná a laterálna porta. Niekedy podľa potreby sa doplnila o posterolaterálnu a anterolaterálnu portu. Po počiatocnom zavedení optiky zadným portom sa artroskopicky vyšetril ramenný kĺb, úpon dlhej hlavy bicepsu, jej priebeh a degeneratívne zmeny. Následne sa revidovala manžeta. Zhodnotil sa stav a charakter poškodenia m.supraspinatus, infraspinatus, ich reponibilita a možnosť ich uvoľnenia. Šľacha m. subscapularis sa na základe rozsahu lézie re- fixovala či už intra-artikulárne alebo v prípade väčších trhlín extra-artikulárne. Po intra-artikulárnom zhodnotení stavu manžety a dlhej hlavy bicepsu sa optika zaviedla extra-artikulárne a pristúpilo sa k burzektómii a acromioplastike. Za použitia graspera sa zhodnotila reponibilita a kvalita šľachy supra a infraspinatu. Za použitia kobračnej sondy bola snaha o uvoľnenie a mobilizáciu manžety pri jej retrakcii. V prípade priaznivého nálezu sa pristúpilo k samotnej suprakapsulárnej rekonštrukcii. Po oživení kotviaceho miesta sa štandardne zavádzala trojnávleková kotva do oblasti foot printu. Následne sa za použitia clever hooku penetrovala šľacha bicepsu, jedno rameno vlákna sa prevlieklo cez biceps, vytvorila sa slučka cez ktorú sa prevlieklo to isté rameno vlákna. Ťahom za druhé rameno vlákna sa šľacha zreponovala do novovytvoreného lôžka, využila sa a distálna časť šľachy sa preťala (obr. 1). Štandardne sa nevykonávala tenodeza distálnej časti. Nevýhodou však mohol byť vznik Popeye deformity. Zvyšné dve vlákna kotvy sa použili na parciálnu rekonštrukciu manžety (obr. 2).

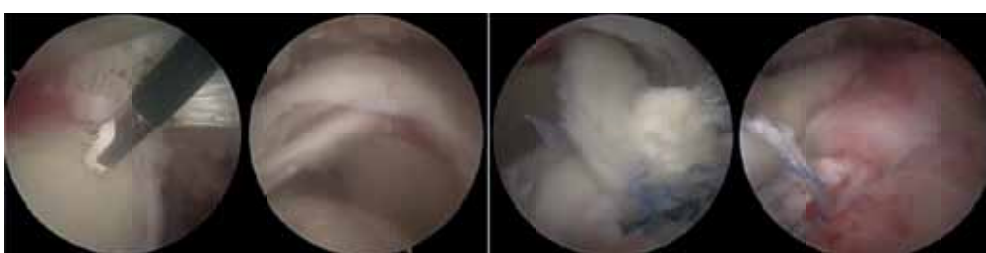
Obrázok 1. Nerekonštruovateľná lézia manžety riešená pomocou SCR-LHBT techniky. Znáznomená penetrácia šľachy bicepsu, jedno rameno vlákna prevlečené cez biceps s vytvorením slučky cez ktorú sa prevlieklo to isté rameno vlákna. Ťahom za druhé rameno vlákna dochádza k transpozícií šľachy. Preťatie a využitie šľachy bicepsu.

Figure 1. Irreparable rotator cuff lesion treated using the SCR-LHBT technique. The penetration of the biceps tendon is illustrated, with one arm of the suture passed through the biceps, creating a loop through which the same arm of the suture is passed. By pulling the second arm of the suture, tendon transposition occurs. The biceps tendon is then cut and knotted.



Obrázok 2. Nerekonštruovateľná lézia manžety riešená pomocou traspozície LHBT so sutúrou zvyšnej časti infraspinátu.

Figure 2. Irreparable rotator cuff tear treated with LHBT transposition and suturing of the remaining part of the infraspinatus.



Všetci pacienti boli operovaní tým istým lekárom a u všetkých bol použitý identický operačný postup. Pooperačne bola pacientom odporučená fixácia Gilchrist ortézou po dobu 4 týždňov s možnou pasívnou mobilizáciou ramenného kĺbu. Rehabilitačný program bol odporučený 6 týždňov od operácie. Pacienti boli riadne poučení o pooperačnom režime a následne boli realizované kontroly na ambulancii operatórom 3. a 6. mesiac od operácie.

Zhodnotenie výsledkov a stavu bolo vyhodnocované minimálne 6 mesiacov od operácie použitím VAS skóre a funkcia bola klasifikovaná pomocou UCLA skórovacieho systému. Získané údaje boli vyhodnotené a štatisticky spracované (párový T-test).

Výsledky

Priemerný čas artroskopickej rekonštrukcie kapsuly ramenného kĺbu bol 65 minút (rozsah 48 až 72 minút). Dlhší operačný čas, 72 minút, bol zaznamenaný v jednom prípade, kde bola počas operácie diagnostikovaná parciálna trhlina šľachy m. subscapularis LaFosse I, ktorá bola následne zašitá primárnou suture. Pred operáciou mali pacienti priemerné VAS skóre 7 (v rozmedzí 6-8), pričom po 6 mesiacoch sa toto skóre znížilo na 2,3 (v rozmedzí 1-4). Predoperačná priemerná hodnota UCLA skóre bola 10,2 (od 7 do 11), zatiaľ čo po 6 mesiacoch sa zvýšila na 29,5 (od 22 do 34). Priemerný rozsah aktívnej abdukcie pred operáciou bol 43,8° (od 30° do 90°), zatiaľ čo po 6 mesiacoch sa zlepšil na 134,4° (od 90° do 180°), čo predstavuje priemerné zlepšenie o 90,6°. Priemerná hodnota flexie bola pred operáciou 61,6° (od 15° do 90°), a po 6 mesiacoch dosiahla 134,4° (od 90° do 170°), so zlepšením o 72,8°. Vonkajšia rotácia bola pred operáciou priemerne 33,8° (od 0° do 60°) a po 6 mesiacoch sa zvýšila na 52,7° (od 30° do 60°), čo predstavuje priemerné zlepšenie o 18,9°. Po 6 mesiacoch od operácie bola zaznamenaná významne lepšia extrarotácia, flexia, abdukcia ako aj ULCA a VAS skóre (tab. 1).

Diskusia

Jednou z možností ako zlepšiť stabilitu a biomechaniku kĺbu pri nerekonštruovateľnom poranení rotátorovej manžety ramenného kĺbu je obnovenie hornej kapsuly kĺbu. Kontinuitu hornej kapsuly je možné obnoviť použitím či už rôznych autograftov (štep z fascia lata, semitendinosus, LHBT) alebo allograftov (acelulárny dermálny matrix) (9). Pôvodná myšlienka SCR bola vyhodnotená v práci Mihata a kol., ktorí použitím štepu z fascia lata operovali 23 pacientov (6, 10). Fixáciou štepu mediálne na horný okraj glenoidu a laterálne na veľký hrbol s následným side-to-side prešitím s m.infraspinatus rekonštruovali hornú kapsulu. Vo výsledku dosiahli zlepšenie elevácie z pôvodných 84° na 148° a vonkajšiu rotáciu z 26° na 40°. Rekonštrukciou kapsuly zvýšili stabilitu a funkčný rozsah kĺbu pri nerekonštruovateľnej lézii manžety. V porovnaní s pôvodnou prácou Mihata a kol., niektorí autori nahrádzajú štep z fascia lata ľudským acelulárnym dermálnym allograftom vo forme „patch-u“ (záplaty), aby sa vyhlili komplikáciami pri odbere štepu (7, 8, 10).

Modifikáciou tejto techniky použitím dlhej hlavy bicepsu publikovali autor Boutsiadis a kol. (11). Princípom je transferom bicepsu staticky stabilizovať hornú migráciu humeru bez použitia prídavných kožných rezov a kotviacich prvkov na hornom okraji glenoidu. Obnovením síl pôsobiacich na kĺb a rekonštrukciou centra rotácie dosiahli výrazné zníženie bolestí aj napriek nerekonštruovateľnosti manžety. Taktiež efekt statickej rekonštrukcie kapsuly s depresiou hlavy humeru je výraznejší ako dynamický efekt svalov manžety (7, 12, 13). Koncept využívajúci tento princíp nie je úplne bezprecedentný. Guven a kol. prezentovali krátkodobé výsledky 14 pacientov, ktorí boli operovaní medzi rokmi 1992 a 1997 pre nerekonštruovateľnú trhlinu s reroutingom bicepsu. Podobne Chillemi a kol. použitím techniky u 9 pacientov s minimálne 6 mesačným sledovaním, kde VAS skóre kleslo s predoperačných 7,2 na 2,3 bez zaznamenania pooperačnej komplikácie (14, 15).

Tabuľka 1. ER (External Rotation), **IR** (Internal Rotation), **FF** (Forward Flexion), **ABD** (Abduction) **sú hodnoty pohyblivosti kĺbu pred a po operácii.** UCLA skóre predstavuje hodnotenie funkcie ramenného kĺbu. VAS (Visual Analog Scale) ukazuje bolestivosť pacienta pred a po operácii. Hodnoty p pri použití párového T-testu.

Table 1. ER (External Rotation), **IR** (Internal Rotation), **FF** (Forward Flexion), **ABD** (Abduction) **are the range of motion values of the joint before and after surgery.** UCLA score represents the assessment of shoulder joint function. VAS (Visual Analog Scale) indicates the pain level of the patient before and after surgery. p-values are calculated using the paired T-test.

Pacient	extrarotácia		intrarotácia		flexia		abdukcia		ULCA		VAS	
	pred	po	pred	po	pred	po	pred	po	pred	po	pred	po
1	30°	45°	60°	60°	60°	140°	30°	160°	11	33	7	1
2	30°	45°	10°	60°	60°	170°	30°	180°	14	35	6	1
3	40°	60°	40°	60°	60°	90°	45°	90°	9	24	6	2
4	0°	45°	0°	45°	15°	100°	30°	170°	7	25	8	4
5	45°	60°	45°	60°	90°	170°	90°	120°	11	31	7	2
6	10°	40°	60°	40°	60°	130°	30°	120°	11	28	6	2
7	30°	60°	30°	60°	60°	150°	30°	150°	12	35	8	3
8	60°	60°	60°	60°	90°	140°	30°	90°	8	27	8	4
9	60°	60°	60°	60°	60°	120°	80°	130°	9	28	7	2
p	0,004		0,078		0,00002		0,00035		< 0,00001		< 0,00001	

Poškodenie hornej kapsuly sa popisuje ako pridružený defekt pri poškodení rotátorovej manžety, avšak viaceré štúdie potvrdzujú význam tejto štruktúry pri vzniku diskontinuity pri poraneniach manžety. Burkhart a kol. vo svojej práci opisujú dôležitosť SCR pri masívnych trhlinách (5, 9, 16). Aplikáciou dermálneho allograftu v prípade nerekonštruovateľných poškodení sa rekonštrukciou hornej kapsuly obnoví centrum rotácie ramenného kĺbu. Zamedzením proximálnej migrácii hlavy humeru a jej stabilizovaním sa optimalizujú záťažové sily, ktoré pôsobia na kĺb, čím sa zvýši aj sila kĺbu. Obnovenie kontinuity horného puzdra zabráni ďalšej degenerácii kĺbu a oddiali nutnosť artroplastiky.

V našej práci sme hodnotili výsledky pomocou VAS skóre a UCLA. V súčasnosti je publikovaných niekoľko prác, v ktorých autori na obnovenie stability kĺbu využívajú transpozíciu bicepsu. Autor Samuel GM a kol. (17) vo svojej práci zhodnotili 30 pacientov, 16 mužov a 14 žien. Priemerný vek pacientov bol 67 rokov a priemerná doba sledovania 2,9 roka. Priemerné ASES sa zvýšilo z 33,2 na 80,8 po 6 mesiacoch, na 92 po roku, aktívna flexia zo 120° na 156°. Hodnotiace VAS skóre zo 7,1 na 0,9. V súbore zaznamenali jednu komplikáciu. Podobne Larry DF a kol. (18) retrospektívnou štúdiou analyzovali 30 pacientov s masívnou trhlinou, ktorý podstúpili Bio-SCR. Priemerný vek pacientov bol 67 rokov a klinické sledovanie pacientov 2 roky. ASES skóre sa zlepšilo z 33,2 predoperačne na 89,9, Aktívna flexia zo 120,6° na 150°. VAS skóre zo 7,1 na 0,8. V porovnaní s pacientami, u ktorých sa realizovala len parciálna rekonštrukcia neboli zaznamenané významné iné výsledky. Podobné výsledky uvádzajú aj práce Barth a kol. (19), Chilemi a kol. (15). V našej prospektívnej štúdii sme zhodnotili 9 pacientov s minimálnou dobou sledovania 6 mesiacov. Ako je zrejmé aj z vyššie spomenutých prác, SCR použitím bicepsu prináša významné zníženie bolesti hodnotené VAS skóre bez ohľadu na dĺžku sledovania a tiež významné zlepšenie predovšetkým aktívnej flexie a abdukcie.

Operačných techník, ktoré využívajú dlhú hlavu bicepsu bolo opísaných viacero. Prvou je technika známa ako „Tendon-patch technique“, ktorú publikoval autor Sano a kol. (2). Po tenodéze šľachy je vnútrokĺbna časť prerušená od supraglenoidálneho úponu, následne je upravená pomocou inštrumentária a vytvorený patch (záplata) sa našije na zachovanú časť manžety a na pôvodný footprint. Celkovo 14 pacientov bolo zhodnotených v priebehu 28 mesiacov. Touto technikou bola obnovená kontinuita hornej kapsuly a priemerný rozsah upaženia sa zlepšil z 69° na 149°. Okrem samotného transferu ďalšou modifikáciou je napríklad technika „The Biceps Loop“ (20). Po diagnostickej artroskopii sa z krátkého rezu palpačne identifikuje sulcus a biceps. Na rozhraní šľachovo-svalového spojenia sa pretne šľacha za tenodézy jeho distálneho konca. Následne pod kontrolou artroskopu sa vytvorí kostný tunel cez sulcus dorzálny, proximálna časť sa prevleče tunelom a za pomoci kotvy sa fixuje do zadného horného okraja glenoidu. Takto vytvorený komplex priro-

dzeného úponu bicepsu a zafixovanie na zadný okraj vytvorí pevnejšiu fixáciu, ktorá centralizuje hlavu humeru. Prevlečenie cez kostný tunel vytvára väčšiu kontaktnú plochu pre prihojenie štepu.

Okrem využitia autograftov sa v literatúre popisujú aj techniky, ktoré na rekonštrukciu hornej kapsuly využívajú rôzne allografty. Technika „Graftjacket“ uverejnená Wong a kol. využíva na obnovenie stability acelulárny ľudský kožný matrix, a to za účelom augmentácie a náhrady defektu manžety (3). Vo svojom súbore 45 pacientov použili túto techniku s minimálne 2-ročným sledovaním. Priemerné UCLA skóre stúplo z predoperačných 18,4 na 27,5 po operácii. Modifikáciou tejto techniky je využitie bicepsu na premostenie defektu medzi zachovanou časťou manžety a pôvodným úponom na veľkom tuberkule v kombinácii s parciálnou rekonštrukciou. Princípom tejto metódy je zabrániť migrácii hlavy humeru obnovením hornej kapsuly. Šľacha m.infraspinatus sa parciálnou rekonštrukciou manžety prišije k bicepsu a zachovanú časť m.supraspinatus fixuje ku komplexu, čím sa vytvára tzv. „sandwich“ (4). Pre „sandwich“ je charakteristické, že šľacha bicepsu je umiestnená medzi svalmi manžety, čo zvyšuje pevnosť celého komplexu. Po augmentácii manžety je celý komplex transferovaný na veľký tuberkul za tenodézy bicepsu.

Zaujímavá je tiež technika „rerouting“ od autora Tang J. a kol., kedy sa po otvorení bicipitálneho žliabku mobilizuje biceps a následne sa do novovytvoreného sulku v oblasti veľkého tubercula transferuje šľacha bez jeho tenodézy s parciálnou rekonštrukciou manžety (21). V porovnaní s transferom a tenotómiou, pri transfere a „rerouting“ technike sa zmení pôsobenie ťahu šľachy na hlavu humeru a tým sa zabráni migrácii proximálne.

Spoločným princípom týchto techník je rekonštrukcia hornej kapsuly s obnovením jej kontinuity, ktorá v zásade zabráni migrácii a decentracii kĺbu, či už použitím allogratu, autogratu, augmentácie alebo parciálnou rekonštrukciou. Cieľom vyššie uvedených techník je zabezpečiť stabilizáciu centra rotácie ramenného kĺbu a optimalizovať sily pôsobiace na kĺb, čo v konečnom dôsledku zlepší hybnosť ramenného kĺbu a zníži bolesť u pacienta.

Záver

Operačná technika suprakapsulárnej rekonštrukcie s použitím šľachy bicepsu pri nerekonštruovateľných léziách manžety rotátorov viedla u našich pacientov k zníženiu intenzity bolesti po operácii a k významnému zlepšeniu upaženia. Rekonštrukcia s použitím proximálnej časti bicepsu je vhodná operačná technika u pacientov s nerekonštruovateľnou léziou rotátorovej manžety.*

***Vyhlasenie o ľudských právach:** Autori prehlasujú, že všetky použité postupy boli v súlade s etickými normami príslušnej etickej komisie pre klinickú prácu s ľuďmi a práca bola realizovaná v súlade s Helsinskou deklaráciou.

Konflikt záujmov. Autori publikácie vyhlasujú, že nemajú žiaden konflikt záujmov.

Informovaný súhlas: Autori publikácie vyhlasujú, že od pacientov bol získaný informovaný súhlas.

Literatúra

1. DAVIS DL, GILOTRA MN, CALDERON R. Reliability of supraspinatus intramuscular fatty infiltration estimates on T1-weighted MRI in potential candidates for rotator cuff repair surgery: full-thickness tear versus high-grade partial-thickness tear. *Skeletal Radiol* 2021, 50: 2233-2243.
2. SANO H, MINETA M, KITA A, ITOL E. Tendon patch grafting using the long head of the biceps for irreparable massive rotator cuff tears, *Journal of Orthopedic science* 2010, 15: P310-316.
3. WONG I, BURNS J, SNYDER S. Arthroscopic GraftJacket repair of rotator cuff tears. *Journal of Shoulder and Elbow Surgery* 2010, 19: 104-109.
4. HERMANOWICZ K, GORALCZYK A, MALINOWSKI K, JANCEWICZ P, MOMZALSKI ME. Long Head Biceps Tendon – Natural Patch for Massive Irreparable Rotator Cuff Tears. *Arthrosc Tech* 2018, 7: e473-e478.
5. BURKHART SS, DENARD PJ, ADAMS CR, BRADY PC, HARTZLER RU. Arthroscopic superior capsular reconstruction for massive irreparable rotator cuff repair. *Arthrosc Tech* 2016, 5: e143-e147.
6. MIHATA T, LEE TQ, WATANABE C, et al. Clinical results of arthroscopic superior capsule reconstruction for irreparable rotator cuff tears. *Arthroscopy* 2013, 29: 459-470.
7. HIRAHARA AM, ADAMS CR. Arthroscopic superior capsular reconstruction for treatment of massive irreparable rotator cuff tears. *Arthrosc Tech* 2015, 4: e637-e641.
8. ADAMS CR, DENARD PJ, BRADY PC, HARTZLER RU, BURKHART SS. The arthroscopic superior capsular reconstruction. *Am J Orthop (Belle Mead NJ)* 2016, 45: 320-324. <http://www.mdedge.com/amjorthopedics/article/109992/arthroplasty/joint-replacement/arthroscopicsuperior-capsular>.
9. FRANK RM, CVETANOVICH G, SAVIN D, ROME AA. Superior capsular reconstruction: Indication, techniques, and clinical outcomes. *JBJS Rev* 2018, 6: e10.
10. PETRI M, GREENSPOON JA, MILLETT PJ. Arthroscopic superior capsule reconstruction for irreparable rotator cuff tears. *Arthrosc Tech* 2015, 4: e751-e755.
11. BOUTSIADIS A, CHEN S, JIANG CH, LENOIR H, DELSOL P, BARTH J. Long Head of the biceps as a Suitable Available Local Tissue Autograft for Superior Capsular Reconstruction: The Chinese Way. *Arthrosc Tech* 2017, 6 (5): e1559–e1566.
12. VERMA NN, LUBOWITZ JH, BRAND JC, PROVENCHER MT, ROSSI MJ. Could disruption of the shoulder superior capsule be the “essential lesion” of rotator cuff disease? Possibly, but questions remain.. *Arthroscopy* 2016, 32: 2421-2423.
13. MIHATA T, MCGARRY MH, KAHN T, GOLDBERG I, NEO M, LEE TQ. Biomechanical role of capsular continuity in superior capsule reconstruction for irreparable tears of the supraspinatus tendon. *Am J Sports Med* 2016, 44: 1423-1430.
14. GUVEN O, BEZER M, GUVEN Z, GOKKUS K, TETIK C. Surgical technique and functional results of irreparable cuff tears reconstructed with the long head of the biceps tendon. *Bull Hosp Jt Dis* 2001, 60: 13-17.
15. CHILLEMI C, MANTOVANI M, GIGANTE A. Superior capsular reconstruction of the shoulder: The ABC (arthroscopic biceps Chillemi) technique. *Eur J Orthop Surg Traumatol* 2018, 45: 320.
16. HERMANIOWICZ K, GÓRALCZYK A, MALINOWSKI K, JANCEWICZ P, DOMŻALSKI ME. Long head biceps tendon-natural patch for massive irreparable rotator cuff tears, *Arthrosc Tech* 2018, 7: e473-e478.
17. SAMUEL GM, DOUGLAS EP, EDWARD RH, LARRY DF. Augmentation of Massive Rotator Cuff Repairs Using Biceps Transposition Without Tenotomy Improves Clinical and Patient-Reported Outcomes: The Biological Superior Capsular Reconstruction Technique. *Arthrosc Tech* 2024, 40: P47-54.
18. LARRY DF, DOUGLAS EP, RHETT H, SAMUAL G. Augmentation of Massive Rotator Cuff Repairs Utilizing Biceps Transposition: The Bio-SCR Technique *Arthrosc Tech* 2024, 40: E4-5.
19. BARTH J, OLOMSO MI, SWAN J, BARTHELEMY R, DELSOL P, BOUTSIADIS A. Superior capsular reconstruction with the long head of the biceps autograft prevents infraspinatus retear in massive posterosuperior retracted rotator cuff tears. *Am J Sports Med* 2020, 48: 1430-1438.
20. BRANDÃO BL, SOARES DA FONSECA R, ZALUSKI AD, CARNEIRO BG, COHEN MT, FILHO G. Superior Capsular Reconstruction using the Long Head of the Biceps Tendon: The Biceps Loop Technique *Arthrosc Tech* 2021, 10: e1647-e1653.
21. TANG J, ZHAO J. Dynamic Biceps Rerouting for Irreparable Posterior Superior Rotator Cuff Tear *Arthrosc Tech* 2029, e1709-e1714.

Do redakcie došlo 11.3.2025.

Adresa pre korešpondenciu:

Doc. MUDr. Miroslav Kilian PhD., MBA., MPH
Klinika úrazovej chirurgie SZU a UNB
Limbová 5
833 05 Bratislava
E-mail: mirokilian@seznam.cz